

Zusammenfassung von *Journal of Clinical Periodontology*, Band 50, Ausgabe 4 (April 2023), 500-510

Herausgeber: Andreas Stavropoulos, Vorsitzender des wissenschaftlichen EFP-Gremiums

Zusammenfassung:

Alessandra Bandel und Walter Castelluzzo, mit Luigi Barbato und Prof. Francesco Cairo

Zugehörigkeit:

Postgraduierten-Programm in Parodontologie, Universität Florenz, Italien

Übersetzung:

Anna Riener Sigmund Freud Privatuniversität, Wien; Abteilung für Parodontologie

Studie

Der alveoläre Phänotyp könnte die Limitation für die horizontale GBR sein

Autoren:

Marc Quirynen, Pierre Lahoud, Wim Teughels, Simone Cortellini, Rutger Dhondt, Reinhilde Jacobs, Andy Temmerman

Hintergrund

Bei der Planung von Implantaten besteht häufig das Problem, dass der Alveolarkamm eine unzureichende Breite aufweist. Die geführte Knochenregeneration (GBR) ist ein wirkungsvolles Verfahren, um ausreichendes Volumen für eine implantatbasierte prothetische Versorgung bereitzustellen, wobei das bukkale Transplantat im Laufe der Zeit einer Resorption ausgesetzt sein kann.

Die meisten Resorptionen finden während der frühen Phasen der Integration und Regeneration (frühe Resorption) statt, können aber langfristig fortbestehen (späte Resorption). Verschiedene Faktoren können die Stabilität der lateralen GBR beeinflussen, von der Defektmorphologie über die gewählte Technik bis hin zum verwendeten Biomaterial.

Es gibt nur begrenzte Informationen über den möglichen Einfluss des natürlichen alveolären Kammprofils oder der "individuellen phänotypischen Dimension" (IPD) auf die GBR-Ergebnisse. Die IPD kann durch die knöchernen Abmessungen der kontralateralen gesunden Seite – gemessen mit Cone-Beam-Computertomographie (CBCT) – dargestellt werden und könnte die anatomische Grenze der alveolären Knochenaugmentation darstellen und somit den Grad der Resorption des Knochensatzmaterials, unabhängig vom Ausmaß der horizontalen Überkonturierung bestimmen.

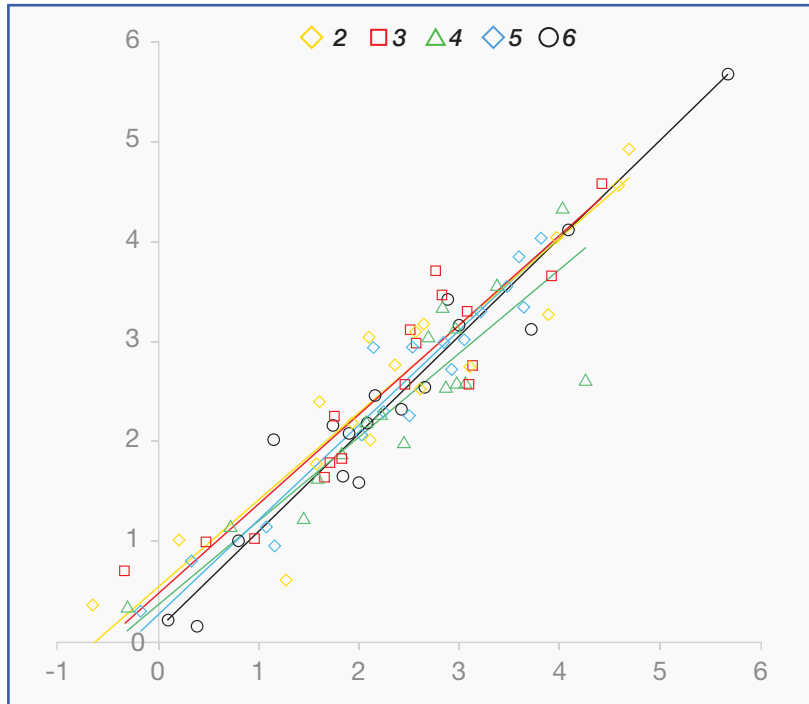
Ziele

Diese Studie hatte zum Ziel zu untersuchen, ob das Volumen der gesunden Kontralateral-Seite (IPD), gemessen mittels CBCT, den Grad der Resorption nach einem GBR-Eingriff in Bezug auf lineare und volumetrische Dimensionen vorhersagen kann.

Materialien und Methoden

- Eine retrospektive Kohortenstudie, die eine Datenbank von Patienten analysierte, die einen GBR-Eingriff im Oberkiefer erhalten hatten.
- Patienten wurden in die Studie eingeschlossen, wenn sie folgendes aufwiesen:
 - Einen relativ symmetrischen Oberkieferbogen.
 - Intakte Kontralateral-Abmessungen des Alveolarknochens.
 - Präoperative CBCT.
 - CBCT unmittelbar nach GBR.
 - Mindestens ein CBCT, das sechs bis acht Monate nach der Operation (zur Bewertung früher Resorption) und/oder ≥ 12 Monate nach Implantation zur Messung des Einflusses früher und später Resorption aufgenommen wurde.
- Mittels virtueller 3D-Rekonstruktion und Superimposition von CBCT wurden die volumetrische Stabilität der lateralen Augmentation zu verschiedenen Zeitpunkten bewertet.
- Die Knochenkontur der gesunden Kontralateral-Seite, die die IPD des Alveolarkamms repräsentiert, wurde mittels Mimics-Software (Materialise, Leuven, Belgien) auf der GBR-Seite überlagert.
- Lineare Messungen wurden vorgenommen, beginnend 2 mm apikal vom koronalsten Teil des Transplantats bis 10 mm apikal.
- Eine volumetrische Analyse der gesamten GBR wurde 2 mm von der mesialen, distalen und apikalen Grenze zur Standardisierung durchgeführt.
- Eine statistische Analyse wurde mittels eines linearen gemischten Modells und einer Regressionsanalyse für 2D-Messungen zusammen mit einer Teil-Vergleichsanalyse (SPCA) für die volumetrische Bewertung durchgeführt.

Abbildung: Korrelation zwischen dem Ausmaß der ursprünglichen Knochenaugmentation jenseits der Spiegellinie und dem Ausmaß der Transplantatresorption $\geq 1,5$ Jahre nach GBR (frühe und späte Resorption zusammen)



Hinweis: Die Messungen wurden auf unterschiedlichen Ebenen (2mm, 3mm, 4mm, 5mm und 6mm apikal zum Alveolarkamm) durchgeführt

Resultate

- 23 GBR-Stellen von 17 Patienten wurden analysiert und in drei Gruppen je nach vorhandenen CBCT-Daten unterteilt, um den Einfluss von (I) früher Resorption, (II) früher und später Resorption gemeinsam und (III) früher und später Resorption getrennt zu bewerten.
- Unterschiedliche Typen von zahnlosen Stellen wurden behandelt. In allen Fällen wurde eine Kollagenmembran als Barriere verwendet, allerdings wurden unterschiedliche regenerative Materialien eingesetzt.
- Unmittelbar nach dem chirurgischen Eingriff betrug die mittlere Breite an Knochenaugmentation, gemessen 2 mm von der coronalsten Stelle des Transplantats entfernt, $5,0 \pm 2,1$ mm.
- Nach sechs bis acht Monaten Heilung war die Menge an Knochenaufbau auf $3,7 \pm 2,2$ mm reduziert. Dies bedeutet, dass das Transplantat den gespiegelten IPD um etwa 0,7 mm überlappte.
- In einem späten Heilungsstadium (≥ 18 Monate) wurde der Knochenaufbau weiter auf etwa 2,5 mm reduziert und die Kontur des Transplantats stimmte fast vollkommen mit dem gespiegelten IPD überein.
- Sowohl die 2D- als auch die 3D-Analyse zeigten eine sehr hohe Korrelation zwischen der endgültigen Knochenregenerationsmenge und dem IPD (mittlere Abweichung $0,0 \text{ mm} \pm 0,5 \text{ mm}$).
- Auch die Menge an Knochen "außerhalb" des IPD unmittelbar nach dem chirurgischen Eingriff korrelierte stark mit der endgültigen Menge an Transplantatresorption nach 1,5 Jahren (Korrelationskoeffizienten zwischen 0,84 und 0,98; $p < 0,001$).

Beschränkungen

- Die Anzahl der Patienten, die für die Analyse zur Verfügung standen, war sehr begrenzt.
- Es wurde keine Informationen über die Anatomie der behandelten Defekte oder der Grund für den Zahnverlust angegeben. Unterschiedliche anatomische Konfigurationen des Defekts können die Ergebnisse des Regenerationsverfahrens beeinflussen.
- Unterschiedliche Materialien wurden für das horizontale Knochenregenerationsverfahren verwendet. Eine von den Autoren durchgeführte Unteranalyse zeigte keine Unterschiede zwischen L-PRF-Knochenblock und zusammengesetzter-Knochenblock (50% Bio-Oss + 50% autologer Knochen) – aber dies wurde in einer sehr begrenzten Untergruppe von Patienten beobachtet, wodurch das Ergebnis nicht verallgemeinert werden kann.

Schlussfolgerung & Auswirkungen

- Es ist erkennbar, dass nach GBR ein signifikanter Teil des Knochentransplantats resorbiert wird. Sowohl die frühe als auch die späte Resorption betragen etwa 1mm.
- Der individuelle Knochenphänotyp scheint ein guter Prädiktor für den Resorptionsprozess zu sein. Nach 18 Monaten Heilung passt die Kontur der Transplantate nahezu genau zum IPD (durch CBCT) gemessen.
- Diese Erkenntnis könnte Ärzte bei der Bestimmung des maximalen Knochenaufbaus durch GBR unterstützen, wobei weitere Forschung mit einer größeren Stichprobe von Patienten erforderlich ist.



JCP Digest 112 ist eine Zusammenfassung von "Individual "alveolar phenotype" limits dimensions of lateral bone augmentation." J Clin Periodontol. 50(4):500-510. DOI: 10.1111/jcpe.13764



<https://www.onlinelibrary.wiley.com/doi/10.1111/jcpe.13764>



Zugriff über die Anmeldung auf der Seite der EFP-Mitglieder: <http://efp.org/members/jcp.php>