

Zusammenfassung aus *Journal of Clinical Periodontology*, Volume 48, Issue 11 (November 2021), 1480-1490

Editoren: Phoebus Madianos & Andreas Stavropoulos (Wissenschaftlicher Ausschuss, EFP)

Zusammenfassung:

Naz Kurt, Ahmet Duranay, and Canberk Kemik mit Hare Gürsoy und Prof. Bahar Eren Kuru

Zugehörigkeit:

Postgraduelles Programm in Parodontologie, Yeditepe University, Istanbul, Turkey

Übersetzung:

Hady Haririan Abteilung für Parodontologie, Sigmund Freud PrivatUniversität Wien, Österreich

Studie

Kurze Implantate: zwei nebeneinander liegende oder ein einzelnes Implantat mit einer Extension?

Autoren:

Daniel S. Thoma, Karin Wolleb, Roman Schellenberg, Franz-Josef Strauss, Christoph H.F. Hämmerle und Ronald E. Jung

Hintergrund

Die Länge der Implantate ist ein wichtiger Faktor bei der Planung einer Implantatbehandlung. Im Seitenzahnbereich ist die vertikale Knochenhöhe in der Regel entweder durch den Sinus maxillaris oder den Nervus alveolaris inferior begrenzt. Dies führt häufig zu einer Präferenz für kürzere Implantate. Aus Übersichtsarbeiten geht hervor, dass die Überlebensraten von kurzen Implantaten mit rauer Oberfläche ähnlich hoch sind wie die von längeren Implantaten.

In klinischen Situationen, in denen im posterioren Ober- und Unterkiefer Lücken von zwei Einheiten bestehen, sind zwei Optionen zur Wiederherstellung von Funktion und Ästhetik angezeigt: zwei nebeneinander liegende Implantate oder ein einzelnes Implantat mit einer Extension (Cantilever).

Kurze Einzelzahnimplantate sind die am besten dokumentierte Behandlungsmethode und weisen nach fünf Jahren hohe Überlebensraten in Bezug auf die Implantate und die restaurativen Aspekte auf. Die Insertion eines Einzelimplantats mit einer Extension kann Vorteile wie eine geringere Morbidität des Patienten, eine kürzere Behandlungszeit und geringere Kosten haben. Dieser Ansatz bietet eine Alternative bei ungünstigen anatomischen Verhältnissen.

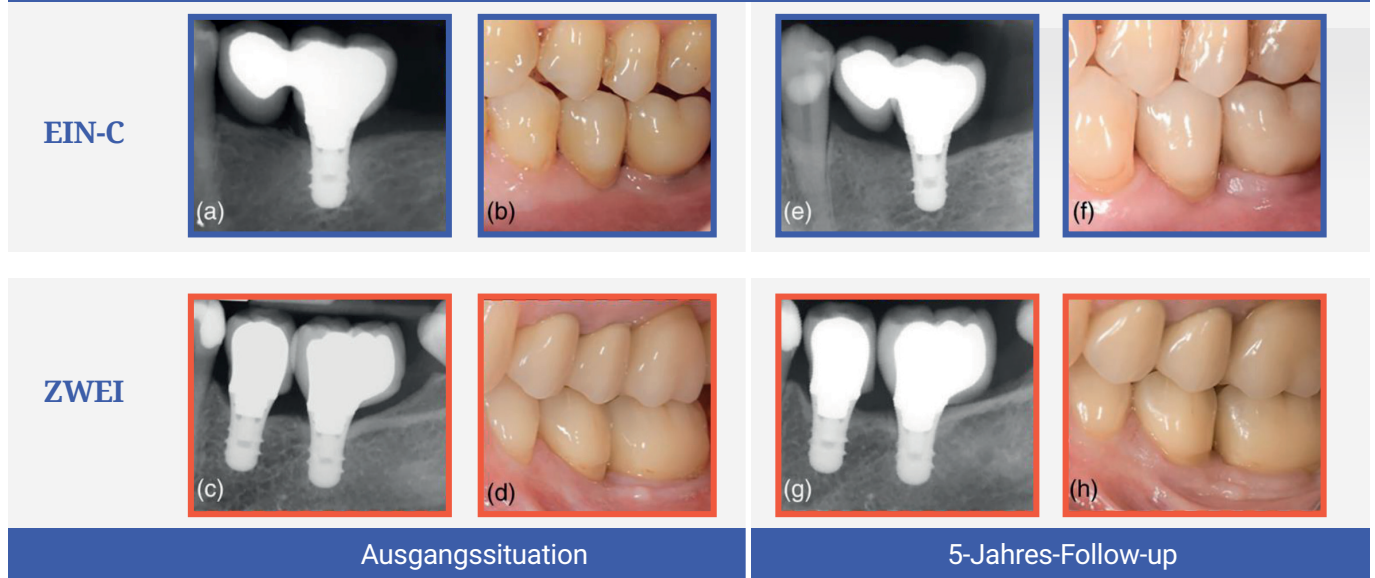
Es wurde jedoch die Hypothese aufgestellt, dass Extensionen die okklusalen und funktionellen Kräfte auf das Implantat erhöhen können, was zusammen mit ungünstigen periimplantären Parametern den Erfolg gefährdet. In der Literatur fehlt es an Informationen über die klinischen Ergebnisse eines Vergleichs zwischen zwei Einzelimplantaten und einem Einzelimplantat mit einer Extension.

Ziele

Das Ziel dieser Studie war die klinische, röntgenologische und technische Bewertung der Verwendung eines kurzen Implantats mit einer Extension im Vergleich zu zwei benachbarten kurzen Implantaten mit Einzelzahnrekonstruktionen nach fünf Jahren Funktion.

Materialien und Methoden

- An dieser prospektiven, parallel angelegten, randomisierten klinischen Studie nahmen Patienten teil, die einen festsitzenden, implantatgetragenen Zahnersatz für zweigliedrige Lücken benötigten.
- Raucher (mehr als 15 Zigaretten pro Tag), Personen mit aktiver Parodontalerkrankung und schwangere oder stillende Frauen wurden ausgeschlossen.
- Die Teilnehmer wurden nach dem Zufallsprinzip in zwei Gruppen eingeteilt, die entweder ein kurzes Implantat (Gruppe EIN-C) oder zwei kurze Implantate (Gruppe ZWEI) erhielten. Alle Implantate waren 6 mm lang und hatten einen Durchmesser von 4,1 mm. Insgesamt wurden 54 „Straumann Standard Plus“-Implantate in 36 Patienten eingesetzt (18 in Gruppe EIN-C und 36 in Gruppe ZWEI). Die chirurgischen Eingriffe wurden nach Standardprotokollen und den Empfehlungen des Herstellers durchgeführt. In Fällen von Knochenmangel wurde eine gesteuerte Knochenregeneration durchgeführt. Festsitzende Prothesen wurden drei bis sechs Monate nach der Implantatoperation eingesetzt.
- Baseline-Untersuchungen wurden ein bis drei Wochen nach dem endgültigen Einsetzen der Prothese durchgeführt. Alle Patienten wurden in ein unterstützendes Parodontalpflegeprogramm aufgenommen, und nach sechs Monaten sowie nach einem, drei und fünf Jahren nach dem Einsetzen der Prothese wurden erneute Untersuchungen durchgeführt.
- Das primäre Ergebnis war der röntgenologische marginale Knochenverlust (MBL), berechnet als Mittelwert des mesialen und distalen MBL. Die Veränderungen des MBL zwischen dem Ausgangswert und sechs Monaten sowie nach einem, drei und fünf Jahren wurden geschätzt. Nach fünf Jahren wurde die Überlebensrate des Implantats (Implantat sitzt und ist stabil) und die Überlebensrate der Rekonstruktion (Rekonstruktion ist in situ) geschätzt.
- Biologische Komplikationen (periimplantäre Mukositis und Periimplantitis) und technische Komplikationen (Implantat-/Abutmentfraktur, Abplatzungen und Lockerung der Abutmentschraube) wurden ebenfalls bewertet.
- Klinische Parameter (Sondierungstiefe, Blutungen bei der Sondierung und Plaque-Scores) wurden bei den Nachuntersuchungen bewertet.



Periapikale Röntgenaufnahmen (a,c) und klinische Situation (b,d) zu Beginn der Behandlung (Einsetzen der Krone).
Periapikale Röntgenbilder (e, g) und klinische Situation (f, g) bei der Nachuntersuchung nach fünf Jahren.

Resultate

- Die Studie wurde mit 26 Patienten abgeschlossen (15 in Gruppe EIN-C und 11 in Gruppe ZWEI).
- Die Überlebensrate der Implantate lag nach fünf Jahren bei 84,2 % in der Gruppe EIN-C und 80,4 % in der Gruppe ZWEI. Bei zwei Patienten kam es zu einem frühen Versagen vor der Belastung (einer in jeder Gruppe). Es traten vier Spätversagen auf, zwei in jeder Gruppe. Bei EIN-C versagte ein Implantat nach der Einsetzung der Prothese und das andere sechs Monate nach der Belastung; bei ZWEI versagten zwei Implantate nach drei Jahren.
- Fünfundzwanzig technische Komplikationen wurden bei 16 Implantaten beobachtet (18 in EIN-C und sieben in ZWEI). Die Rate dieser technischen Komplikationen lag bei 64,2 % in EIN-C und 54,4 % in ZWEI. Es wurden keine statistisch signifikanten Unterschiede zwischen den Gruppen festgestellt.
- Von der Ausgangslage bis zur fünfjährigen Belastung betragen die medianen MBL-Änderungen 0,13 mm in EIN-C und 0,05 mm in ZWEI, ohne statistisch signifikanten Unterschied.
- Auch in Bezug auf die MBL-Veränderungen wurden zu keinem Zeitpunkt statistisch signifikante Unterschiede zwischen den Gruppen festgestellt.
- Die Prävalenz der periimplantären Mukositis betrug 56,2 % in der Gruppe EINS-C gegenüber 63,6 % in der Gruppe ZWEI, ohne statistisch signifikanten Unterschied. Periimplantitis wurde nicht beobachtet.
- Es gab keinen statistisch signifikanten Unterschied zwischen den beiden Gruppen bei den Werten für Sondierungstiefe, Plaque und Blutungen bei der Sondierung.

Einschränkungen

- Nach fünf Jahren waren nur noch 26 von 36 Teilnehmern für die Untersuchung verfügbar, was die Aussagekraft der Studie einschränkte.
- Es wurden zwei verschiedene Kiefer, Ober- und Unterkiefer, mit unterschiedlicher Qualität des posterioren Knochens einbezogen.
- Klinische Variablen wie die Lage des Implantats, mesiale/distale Extension, nicht standardisierte chirurgische Verfahren (wie z. B. die Anwendung der gesteuerten Knochenregeneration) und die Art der Insertion (submukös oder transmukös) könnten die Ergebnisse beeinflusst haben.
- Eine der verwendeten Zahlen – zu repräsentativen Fällen jeder Behandlungsmodalität – ist umstritten, da der repräsentative Fall für Gruppe TWO eine fehlerhafte Suprastruktur in Form einer unangemessen nach distal verlängerten Einzelkroneneinheit ohne distalen Kontakt aufweist.
- Es wurden keine Angaben dazu gemacht, ob die klinischen Messungen von einem einzigen Prüfer standardisiert wurden.

Schlussfolgerung & Auswirkungen

- Beide Behandlungsoptionen wiesen ähnlich bescheidene Überlebensraten nach fünf Jahren auf. Kurze Implantate mit einer Extension waren jedoch anfälliger für ein früheres Versagen, was darauf hindeutet, dass das Implantat überlastet war.
- Während der fünfjährigen Nachbeobachtungszeit wurden bei beiden Behandlungsmodalitäten ähnliche klinische, röntgenologische und technische Ergebnisparameter festgestellt.
- Die Raten der biologischen Komplikationen waren bei beiden Behandlungsmodalitäten in den fünf Jahren ähnlich.
- In der täglichen Praxis sollte bei der Rekonstruktion von zweigliedrigen Lücken im Seitenzahnbereich des Kiefers die klinische Indikation beider Behandlungsoptionen sorgfältig geprüft werden.



JCP Digest 95 ist eine Zusammenfassung von "Two short implants versus one short implant with a cantilever: 5-Year results of a randomized clinical trial" J Clin Periodontol. 48 (11): 1480-1490. DOI: 10.1111/jcpe13541



<https://www.onlinelibrary.wiley.com/doi/10.1111/jcpe.13541>



Zugriff über die Anmeldung auf der Seite der EFP-Mitglieder: <http://efp.org/members/jcp.php>