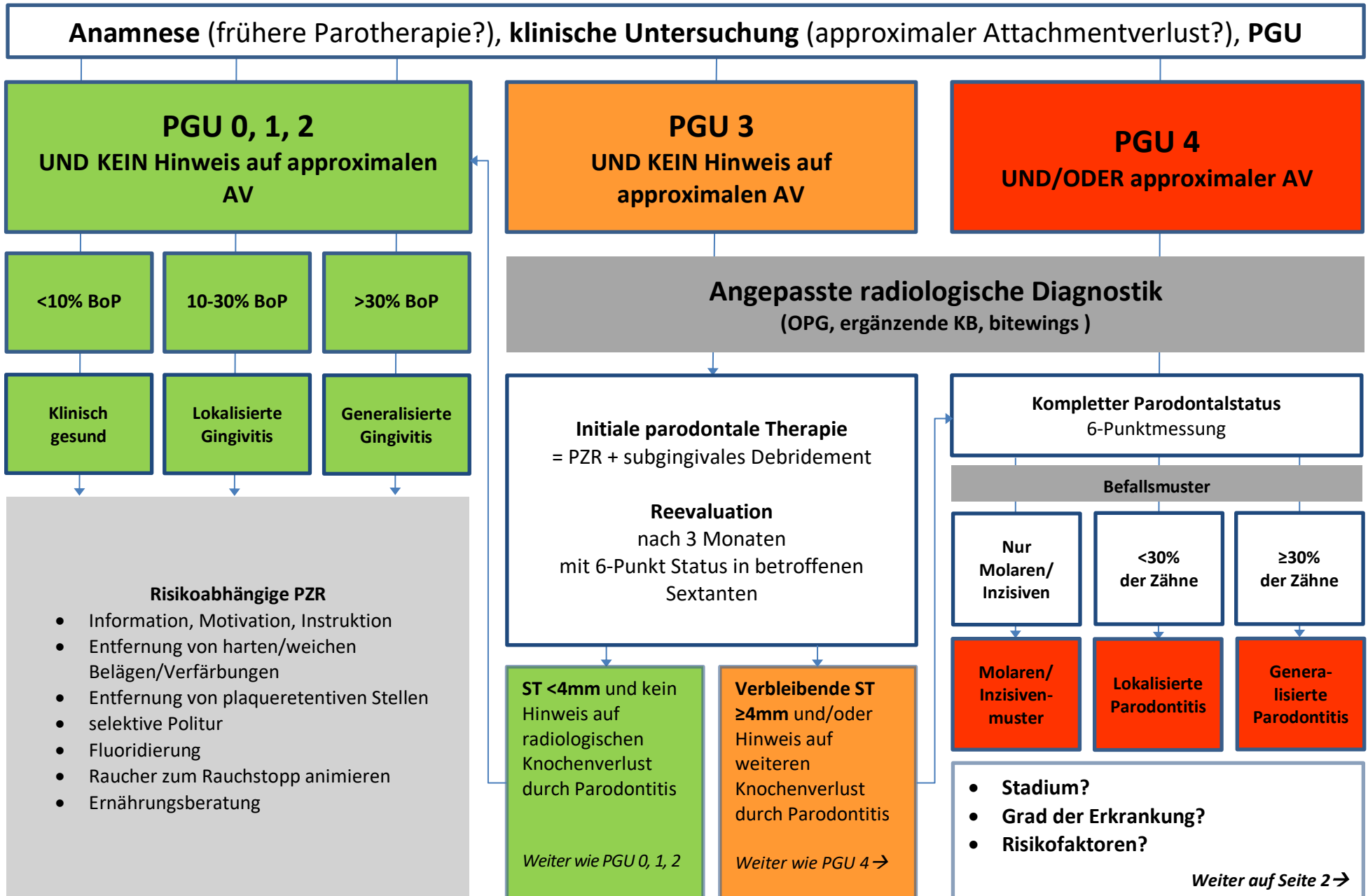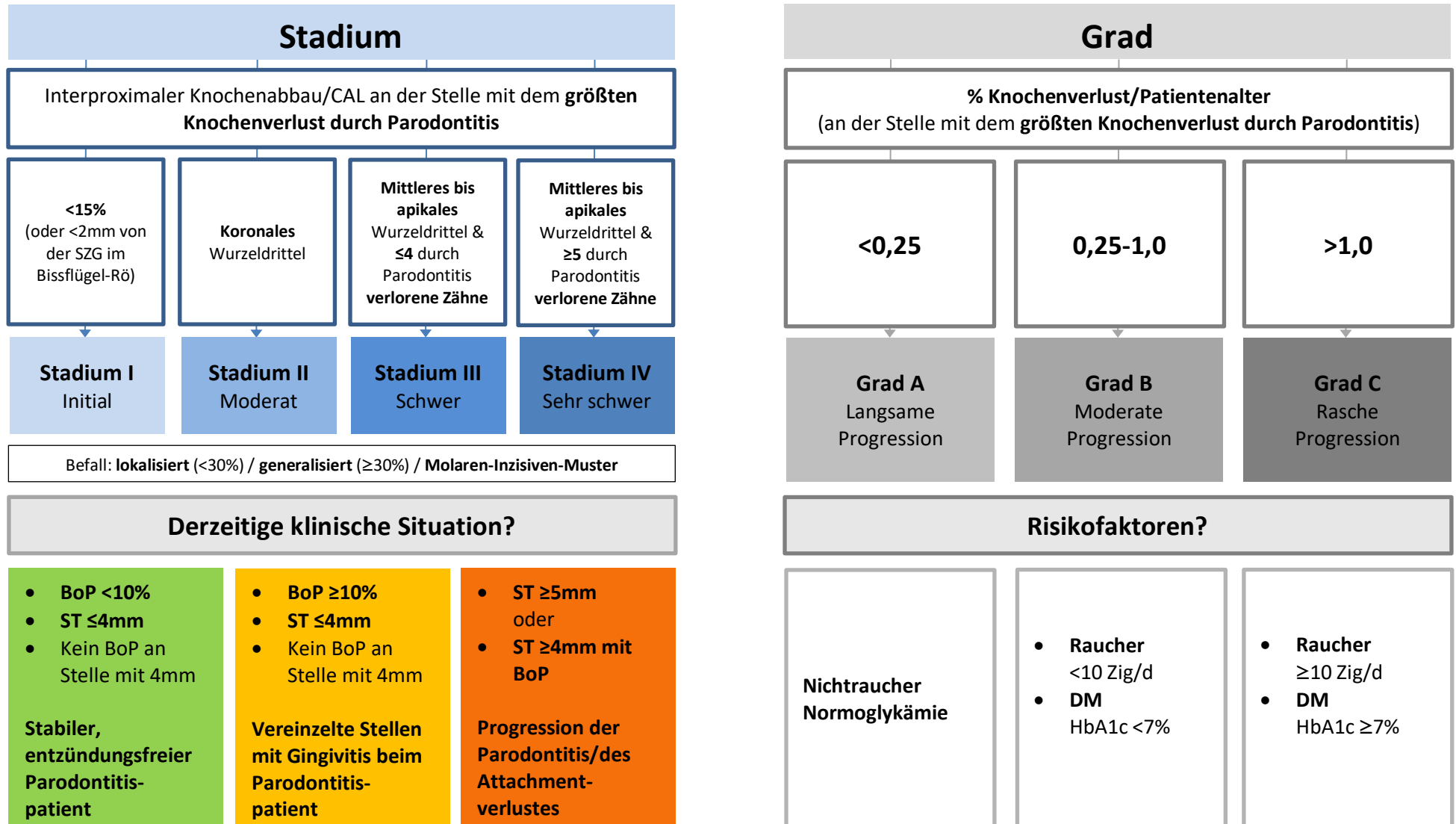


## PGU 3 und 4 ODER röntgenologischer Knochenabbau (im OPG oder KB)\*

\*Falls kein Röntgen möglich: CAL verwenden

Falls nur Bissflügel-Röntgen vorhanden: Abstand von SZG zu Knochenoberkante



Die Diagnose: Parodontitis – Ausdehnung – Stadium – Grad – Stabilität – Risikofaktor(en)

**zB: Parodontitis generalisiert, Stadium III, Grad C, derzeit instabil, Risikofaktor Rauchen (15 Zig/Tag)**